Christoph Kolbitsch

Kompensation von Bewegungsartefakten in der Magnetresonanztomografie

Die Entdeckung der Röntgenstrahlung am Ende des 19. Jahrhunderts ermöglichte es erstmals, Einblicke in den menschlichen Körper zu erhalten, ohne ihn dabei zu verletzten. Der unschätzbare medizinische Nutzen dieser neuen Form der Diagnose wurde sehr bald erkannt und bildete den Beginn für die heutige Radiologie. Seit damals wurde eine Vielzahl unterschiedlicher Bildgebungsverfahren entwickelt, die der Medizin ein breites Spektrum an Diagnosemethoden liefern. Ein wichtiges Verfahren ist dabei die Magnetresonanztomografie (MRT). Die MRT verwendet Magnetfelder, um aus den quantenmechanischen Eigenschaften von Wasserstoffkernen Gewebeeigenschaften zu bestimmen und damit diagnostische Information zu gewinnen. Da Wasserstoff ein essenzieller Baustein im menschlichen Körper ist, lassen sich viele medizinische Fragestellungen speziell bei Pathologien von Weichteilgewebe mit MRT beantworten. Ein großer Vorteil von MRT ist, dass im Gegensatz zu Computertomografie oder Röntgenaufnahmen keine ionisierende Strahlung benötigt wird. Der zweite große Vorteil ist die Flexibilität von MRT. MRT kann nicht nur verwendet werden, um die Anatomie des menschlichen Körpers zu untersuchen, sondern liefert auch Informationen über die Funktion der Organe. Mit MRT kann zum Beispiel die Durchblutung von Herzgewebe oder die Ausrichtung von Muskelfasern und Nervenbahnen bestimmt werden.

Ein Nachteil von MRT sind jedoch die langen Aufnahmezeiten. Obwohl es seit der Erfindung von MRT eine Reihe von technischen Entwicklungen gab, die die Aufnahmezeiten um Größenordnungen verringert haben, bleibt die Geschwindigkeit von MRT-Aufnahmen durch physikalische und biologische Grenzen beschränkt. Eine hochaufgelöste 3D-Aufnahme kann mehrere Minuten dauern. Da man mit MRT eine Vielzahl komplementärer diagnostischer Parameter bestimmen kann, werden bei einer MRT-Untersuchung mehrere unter-

Kurzzusammenfassung:

Die Magnetresonanztomografie (MRT) ist ein wichtiges Bildgebungsverfahren im medizinischen Alltag. Sie liefert eine Vielzahl komplementärer diagnostischer Informationen, die eine umfangreiche Charakterisierung von Krankheitsbildern ermöglichen. Aufgrund der langsamen Aufnahmegeschwindigkeit von MRT-Daten ist die physiologische Bewegung der Organe, z. B. durch Atmung oder Herzschlag, eine große Herausforderung. Wird die Bewegung der Organe während der Datenaufnahme nicht korrekt berücksichtigt, hat dies in den meisten Fällen eine Verschlechterung der diagnostischen Qualität aufgrund von Bewegungsartefakten zur Folge und kann eine Wiederholung der Aufnahme erfordern. Die meisten aktuell verwendeten Verfahren zur Vermeidung von Bewegungsartefakten sind ineffizient und führen zu einer Verlängerung der Aufnahmezeit. Neue Methoden, wie z. B. die bewegungskompensierte Bildrekonstruktion, die bereits Gegenstand intensiver Forschung ist, werden deshalb in der klinischen Praxis dringend benötigt, um sowohl eine exzellente diagnostische Bildqualität als auch kurze Untersuchungszeiten mit MRT zu gewährleisten.

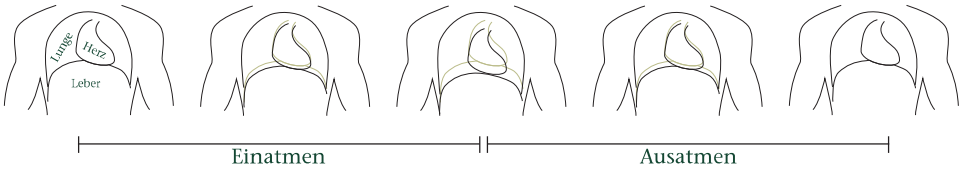

Abbildung 1:
Atemzyklus. Beim Einatmen dehnen sich die Lunge und der Brustkorb aus. Die Leber wird nach unten gedrückt, dadurch bewegt sich auch das Herz nach unten. Beim Ausatmen kehren die Organe wieder in die Ausgansposition zurück.

schiedliche Aufnahmen gemacht. Damit man aus den jeweils aufgenommenen Daten ein diagnostisches Bild mit bester Qualität bekommt, ist es wichtig, dass sich während der Aufnahmezeit das Objekt, also z. B. das Herz, nicht bewegt. Jede Bewegung führt zu sogenannten Bewegungsartefakten und somit zu einer Verschlechterung der Bildqualität [1]. Man kann dies mit der klassischen Fotografie vergleichen. Wenn man versucht, mit einer zu langen Belichtungszeit ein Foto eines bewegten Objektes aufzunehmen, bekommt man nur ein verschmiertes Bild, auf dem man wenig erkennen kann.

Aktuell gibt es in der gesamten Radiologie einen Trend weg von qualitativer und hin zu quantitativer Bildgebung. Die Intensitätswerte in qualitativen MRT-Bildern werden durch biophysikalische Parameter des Gewebes aber auch durch geräte- und aufnahmespezifische Parameter bestimmt. Der Intensitätswert eines einzelnen Bildpunkts für sich alleine genommen kann nicht für eine Diagnose verwendet werden. Pathologien werden deshalb als Kontrast zu gesundem Gewebe identifiziert. Quantitative radiologische Bilder beschreiben direkt biophysikalische Parameter wie z. B. die Blutperfusion von Muskelgewebe in ml/g/min [2]. Damit lassen sich Referenzwerte für gesundes und pathologisches Gewebe definieren. Dies erleichtert die Diagnose und führt auch zu einer besseren Vergleichbarkeit von Untersuchungen mit unterschiedlichen MRT-Geräten und von verschiedenen MRT-Zentren. Ein weiterer wichtiger Anwendungsbereich der quantitativen MRT ist die Therapieüberwachung. Hierbei ist Vergleichbarkeit von unterschiedlichen Messungen, die im Abstand von Wochen oder Monaten gemacht werden, unverzichtbar, um den Verlauf von Therapien verfolgen zu können.

Um quantitative MRT-Bilder zu erhalten werden meistens mehrere qualitative Bilder aufgenommen um daraus mit Hilfe eines Signalmodels die biophysikalischen Parameter zu bestimmen. Das Signalmodel beschreibt dabei den Zusammenhang zwischen Signalintensität, Aufnahmeparameter und biophysikalischen Werten. Diese

Messungen sind zeitaufwändig und daher besonders anfällig für Bewegungsartefakte. Bewegung während der Aufnahmen führt meist auch nicht zu klassischen Bewegungsartefakten, sondern zu einer verringerten Genauigkeit oder Reproduzierbarkeit von quantitativen Messwerten.

Bei MRT-Aufnahmen vom Kopf oder von Gelenken ist es meistens möglich, die Patienten zu bitten, möglichst ruhig zu liegen und sich während der Aufnahme nicht zu bewegen. Diese Bewegungsreduzierung ist der technisch einfachste und effektivste Ansatz, um Bewegungsartefakte zu vermeiden. Leider ist dies aber nicht immer möglich. Speziell bei Kindern oder Patienten mit eingeschränkter Muskelkontrolle oder aber auch bei MRT-Aufnahmen im Körperstamm kann diese Methode versagen. Atmung und Herzschlag führen zu einer permanenten Bewegung der Organe im Brust- und Bauchbereich *(Abbildung 1)*. Durch das Anhalten der Atmung kann man diese Bewegung kurzzeitig reduzieren, aber meistens nicht lange genug für eine 3D-MRT-Aufnahme mit hoher räumlicher Auflösung. Es besteht natürlich die Möglichkeit, anstatt von 3D-Bildern einzelne 2D-Schichtbilder aufzunehmen, doch schränkt dies die diagnostische Aussagekraft der Daten ein. Wenn man nur eine 2D-Schicht aufnimmt und darauf keine Pathologie erkennen kann, heißt das nicht, dass sich die Pathologie nicht eine Schicht weiter oben oder unten befindet. In der klinischen Praxis werden deshalb meistens mehrere 2D-Schichten aufgenommen, um die Wahrscheinlichkeit zu verringern, etwas zu übersehen. Für jede Schicht muss der Patient dann für 10 bis 15 Sekunden die Luft anhalten. Zwischen den einzelnen Aufnahmen macht man natürlich auch Pausen, damit die Patienten wieder Luft holen können. Für manche Patienten sind auch 10 Sekunden schon zu lang, da viele Krankheitsbilder speziell bei Herzerkrankungen mit Kurzatmigkeit einhergehen. Zudem werden mit diesem Verfahren auch nur Artefakte infolge von Atembewegung vermieden. Die Bewegung des Herzens aufgrund des Herzschlags lässt sich damit nicht kontrollieren.

„Da Wasserstoff ein essenzieller Baustein im menschlichen Körper ist, lassen sich viele medizinische Fragestellungen speziell bei Pathologien von Weichteilgewebe mit MRT beantworten.“

Christoph Kolbitsch

Damit man trotz der Bewegung der Organe, egal ob Herzschlag oder Atmung, 3D-Bilder mit hoher diagnostischer Qualität aufnehmen kann, wird deshalb oft das sogenannte „Gating“ verwendet *(Abbildung 2)*. Dabei werden mehrere sehr schnelle Aufnahmen gemacht, die von der Bewegung nicht beeinflusst werden. Aufgrund der kurzen Aufnahmezeit liefert jede Aufnahme für sich aber kein diagnostisches Bild, weil nicht genug Daten aufgenommen wurden. Erst durch die Kombination aller Aufnahmen erhält man eine hohe Bildqualität. Für diese

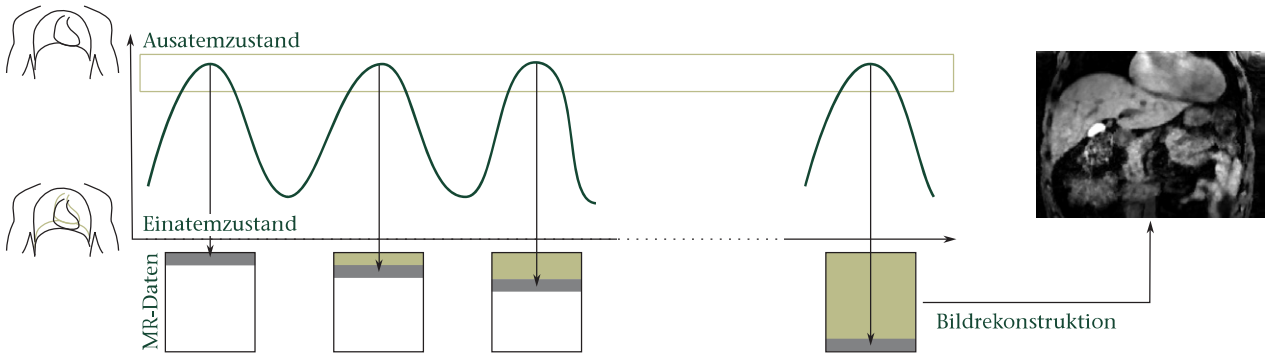

Abbildung 2:
Gating. Damit die MRT-Aufnahme mit der Atembewegung synchronisiert werden kann, muss ein Atemsignal z. B. von einem Atemgurt aufgenommen werden (dunkelgrüne Kurve). In einem ersten Schritt wird dann eine Referenzphase festgelegt (hellgrünes Rechteck). Wenn sich der Patient in dieser Atemphase befindet, dann werden MR-Daten aufgenommen. Dieser Vorgang wird mehrmals wiederholt, bis alle benötigten MR-Daten vorhanden sind und ein MR-Bild berechnet (rekonstruiert) werden kann.

Methode müssen folgende Annahmen gültig sein:

- Die Bewegung muss periodisch sein. Damit die einzelnen Aufnahmen zu einem Bild kombiniert werden können, müssen sich die Organe während der Aufnahmen immer an derselben Stelle befinden. Ansonsten entsteht wieder ein Bild mit Bewegungsartefakten. Das bedeutet, wenn sich ein Organ, z. B. das Herz, bewegt, kehrt es doch immer wieder in denselben Zustand zurück. Sowohl die Atmung als auch der Herzschlag können als periodisch angenommen werden. Bei beiden treten natürliche Variationen auf, manchmal schlägt das Herz schneller und manchmal langsamer, aber in den meisten Fällen sind diese Variationen bei dieser Methode tolerierbar. Andere Organbewegungen wie z. B. Peristaltik im Darm sind dagegen nicht periodisch. Hier lässt sich „Gating“ nicht anwenden.
- Es muss einen Zeitpunkt im Bewegungszyklus geben, in dem wenig bis keine Bewegung auftritt. Selbst wenn die einzelnen Aufnahmen sehr kurz sind, dauern sie doch 100 ms bis 200 ms. Damit diese Einzelaufnahmen nicht durch Bewegungsartefakte beeinflusst werden, dürfen sich die Organe in diesem Zeitraum nicht bewegen. Deshalb werden die Aufnahmen in den Ruhephasen der Organe gemacht. Bei der Atmung gibt es meistens eine kurze Pause nach dem Ausatmen. Beim Herzschlag bewegt sich das Herz während der passiven Füllphase, wenn das Blut von den Vorhöfen in die Kammern strömt, kaum.

- Man muss während der Aufnahme wissen, in welcher Phase des Bewegungszyklus man sich gerade befindet. Damit die Aufnahmen immer in der Ausatemphase oder in der passiven Füllphase gemacht werden können, muss man die Aufnahme mit dem Bewegungszyklus synchronisieren können. Für den Herzschlag wird dazu meist ein zusätzliches MRT-kompatibles Elektrokardiogramm verwendet. Für die Atmung kann ein externer Atemgurt verwendet werden, der um den Bauch oder die Brust der Patienten befestigt wird. Es ist es aber auch möglich, den aktuellen Atemzustand mithilfe der MRT direkt zu bestimmen.

So wird etwa bei MRT-Aufnahmen der Leber in einem ersten Schritt bestimmt, wann die Ruhephase beim Ausatmen auftritt, und diese als Referenzphase festgelegt. Danach wird die MRT-Aufnahme durchgeführt, wobei nur dann Daten aufgenommen werden, wenn sich die Organe in der Ruhephase befinden. In allen anderen Fällen wird ohne Datenaufnahme bis zur nächsten Referenzphase abgewartet. Am Ende werden alle aufgenommenen Daten kombiniert, und es kann ein hochaufgelöstes 3D-MR-Bild erzeugt werden, das die Leber in der Ausatemphase zeigt. Diese Methode ist technisch sehr einfach umzusetzen und ermöglicht eine ausgezeichnete Bildqualität, während der Patient oder die Patientin in Ruhe im MR-Gerät atmen kann. Der größte Nachteil dieser Methode ist aber, dass man nur zu bestimmten Zeitpunkten Daten aufnimmt und die restliche Zeit wartet, bis die Leber sich wieder in der Referenzphase befindet. Dadurch wird nur ein Teil der Zeit, die die Patienten im MR-Gerät verbringen, für die Gewinnung von diagnostischer Information verwendet, und ein großer Teil der Zeit bleibt ungenutzt. Um anzugeben, wieviel Prozent der gesamten Aufnahmezeit tatsächlich für die Datenaufnahme verwendet wurden, wird oft ein Effizienzwert berechnet. Junge, gesunde Probanden atmen meistens sehr regelmäßig und machen längere Pausen beim Ausatmen. Die Leber befindet sich hier meistens mehr als die Hälfte der Zeit in der Ausatemphase, und man erhält eine Effizienz von 50 %–60 %. Das bedeutet, von einer 3D-Aufnahme, die 10 Minuten dauert, werden 5 bis 6 Minuten für die Datenaufnahme verwendet, und die übrige Zeit wartet man, bis die Leber wieder in der Ausatemphase ist. Patienten atmen jedoch oft sehr unregelmäßig, sodass die Effizienz auf 10 %–20 % sinken kann [3]. Das heißt, dass in 80 %–90 % der Aufnahmezeit keine diagnostischen Daten aufgenommen werden. Für die Patienten ist dies sehr anstrengend, weil MR-Aufnahmen dann sehr lange dauern. Wenn eine Aufnahme bei einer Effizienz von 50 % insgesamt 10 Minuten dauert, dann verlängert sich das bei einer Effizi-

„Atmung und Herzschlag führen zu einer permanenten Bewegung der Organe im Brust- und Bauchbereich.“

Christoph Kolbitsch

„Quantitative radiologische Bilder beschreiben direkt biophysikalische Parameter.“

Christoph Kolbitsch

enz von 10 % auf 50 Minuten. Dies ist auch für das klinische Personal sehr frustrierend, da solche langen Messungen zu Verzögerungen führen, die sich auf alle folgenden MRT-Untersuchungen auswirken. Das gesamte Gesundheitssystem leidet darunter, da eine längere Messzeit auch immer mit höheren Kosten verbunden ist und man weniger Patienten untersuchen kann.

Noch schwieriger wird dieses Verfahren, wenn man ein MRT-Bild vom Herzen aufnehmen will. Dabei muss sowohl die Atmung als auch der Herzschlag berücksichtigt werden. Es werden nur dann Daten aufgenommen, wenn sich das Herz in der Referenzphase der Atmung (z. B. Ausatemphase) und in der Referenzphase des Herzschlags (z. B. passive Füllphase) befindet. In allen anderen Atem- und Herzphasen werden keine Daten aufgenommen. Beim Herzschlag liegt die Effizienz meist bei 10 % bis 20 %. Ausnahmen bilden hier Patienten mit Arrhythmien, hier kann die Effizienz geringer sein. Die Effizienz für die Kombination von Atmung und Herzschlag ergibt sich dann aus dem Produkt der beiden Einzelwerte und liegt sogar bei jungen, gesunden Probanden unter 10 %.

Obwohl MRT eine ausgezeichnete medizinische Charakterisierung des Herzens und seiner Funktion erlaubt, kann das volle Potenzial von kardialer MRT aufgrund zu langer Aufnahmezeiten meistens nicht ausgeschöpft werden. Am Beginn einer Herzuntersuchung weiß man nicht, wie die Effizienz der Aufnahme für die aktuelle Patienten oder Patientin sein wird. Im Rahmen einer Untersuchung werden viele einzelne Aufnahmen gemacht, die alle einen Teilaspekt der Diagnose bilden. Dauert nun eine Aufnahme wider Erwarten sehr viel länger, kann dies bedeuten, dass nicht alle geplanten Aufnahmen durchgeführt werden können und damit nur eine unvollständige Diagnose gestellt werden kann. Nach einer gewissen Zeit fällt es den meisten Menschen einfach schwer, weiterhin ruhig im MRT-Gerät zu liegen. Oft wartet aber auch schon der nächste Patient oder Patientin. Selbst wenn man aber längere Aufnahmezeiten akzeptiert, sind die aktuell verwendeten Methoden immer noch nicht robust genug. Eine aktuelle Studie hat gezeigt, dass bis zu 20 % aller klinischen MRT-Aufnahmen wiederholt werden müssen, weil die verwendeten Methoden Bewegungsartefakte nicht ausreichend minimiert haben [4].

Sowohl das Anhalten der Atmung als auch das „Gating“ zielen darauf ab, MR-Daten aufzunehmen, die die Organe in einem bestimmten Bewegungszustand zeigen und möglichst keine Bewegung mehr beinhalten. Dann kann aus den aufgenommenen Daten direkt ein Bild mit hoher Qualität be-

rechnet werden, ohne dass man die physiologische Bewegung berücksichtigen muss. Alles für die Minimierung von Bewegungsartefakten Notwendige wird während der Datenaufnahme gemacht. Für die Berechnung des diagnostischen Bildes aus den Daten, die sogenannte Bildrekonstruktion, wird keine Information über Atmung oder Herzschlag benötigt.

Einen anderen Ansatz verfolgt die Bewegungskorrektur. Hier können die MRT-Daten unabhängig von der Atmung oder dem Herzschlag aufgenommen werden, und die Minimierung von Bewegungsartefakten erfolgt erst danach während der Bildrekonstruktion [5]. Die MR-Daten werden dabei kontinuierlich, also in allen Atem- und allen Herzphasen, aufgenommen. Wichtig ist aber, dass man für jeden aufgenommen Datenpunkt genau weiß, in welcher Atem- und Herzphase er aufgenommen wurde. Im Zuge der Bildrekonstruktion werden die Daten dann in die einzelnen Bewegungsphasen aufgeteilt, und für jede Bewegungsphase wird ein Bild berechnet. Dadurch erhält man sogenannte bewegungsaufgelöste Bilder. Die Qualität dieser Bilder ist nicht diagnostisch verwertbar, da für die Rekonstruktion der Bilder nur sehr wenige Daten zur Verfügung stehen. Die Vorgaben für die Datenaufnahme bei MRT wird durch die Größe und Auflösung des gewünschten Bildes bestimmt. Wenn diese Vorgaben nicht eingehalten werden, dann spricht man von Unterabtastung. Man nimmt also weniger Daten auf, als man eigentlich sollte, und dadurch kann das Bild nicht eindeutig rekonstruiert werden – es treten Unterabtastungsartefakte auf. Da aber jedes Bild aus Daten berechnet wurde, die in einer bestimmten Atem- und Herzphase aufgenommen wurden, treten keine Bewegungsartefakte auf. Wenn man nun alle Bilder kombiniert, verschwinden die Artefakte aufgrund der Unterabtastung, weil ja nun wieder alle aufgenommenen Daten zum Bild beitragen. Die einzelnen Bilder zeigen die Organe aber in unterschiedlichen Bewegungszuständen, und deshalb treten im kombinierten Bild wieder Bewegungsartefakte auf. Man hat also am Ende erstmal nichts gewonnen. Entweder das Bild zeigt Artefakte aufgrund der Unterabtastung und dafür keine Bewegungsartefakte, oder man hat keine Unterabtastungsartefakte, aber dafür Bewegungsartefakte. Natürlich könnte man einfach mehr Daten aufnehmen, sodass keine Unterabtastungsartefakte in den Bildern der einzelnen Atem- und Herzphasen auftreten, aber das würde zu lange dauern und ist deshalb nicht praktikabel.

„Beim Herzschlag liegt die Effizienz meist bei 10 % bis 20 %.“

Christoph Kolbitsch

Hier kommt nun die Bewegungskorrektur ins Spiel. Anstatt die Bilder der einzelnen Herz- und Atemphasen einfach so zu kombinieren, werden die Bilder zuerst alle in den

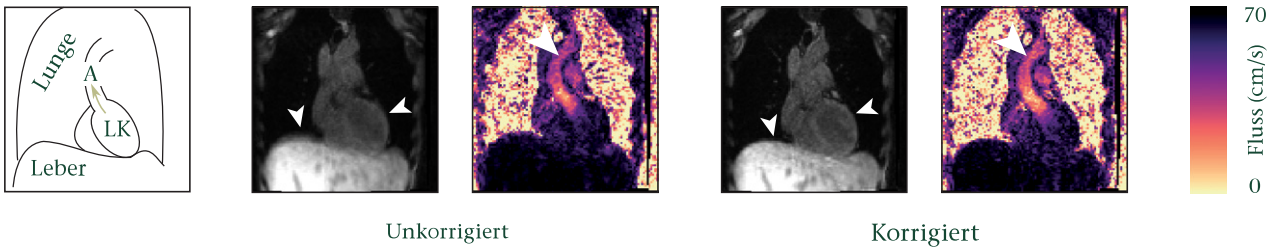

Abbildung 3:
Ergebnis einer zeitaufgelösten 3D Blutflussmessung in einem gesunden Probanden mit MRT.
Der grüne Pfeil deutet den Blutfluss vom Herzen in die Aorta an.
A Aorta.
LK Linke Herzkammer.

Abbildung 4:
Dynamische kontrastmittelverstärkte MRT Aufnahme der Leber. Tumore in der Leber sind grün eingezeichnet.

gleichen Bewegungszustand transformiert und dann erst kombiniert. Jedes der Bilder zeigt die Organe in unterschiedlichen Bewegungszuständen. Dabei kann sich die Position, die Orientierung und auch die Form der Organe unterscheiden. Wenn man aber weiß, wie sich die Organe aufgrund der Atmung oder des Herzschlages verformen, kann man diese Verformung in den Bildern wieder rückgängig machen. Weiß man z. B. dass sich das Herz beim Einatmen um 3 cm nach unten und um 1 cm nach links bewegt, dann kann man in dem Bild der Einatemphase das Herz einfach um 3 cm nach oben und um 1 cm nach rechts verschieben, und die Position des Herzens ist dann dieselbe wie in der Ausatemphase. Werden nun die Bilder der Ausatemphase und der korrigierten Einatemphase kombiniert, treten keine Bewegungsartfakte auf, da ja beide das Herz an derselben Stelle zeigen. In der Praxis werden natürlich nicht einfach ganze Organe verschoben, sondern die Änderung zwischen den einzelnen Bewegungsphasen wird für jeden Bildpunkt bestimmt und jeder Bildpunkt wird korrigiert.
Bei der Bewegungskorrektur vereinfacht sich also die Datenaufnahme, da die physiologische Bewegung der Organe nicht berücksichtigt werden muss. Dadurch wird auch eine Verlängerung der Aufnahmezeit aufgrund niedriger Effizienz, so wie beim „Gating“, vermieden. Die Aufnahmezeit ist für jeden Patienten gleich und von den patientenspezifischen Faktoren wie Herzschlagrate oder Atemfrequenz unabhängig. Der Nachteil der Bewegungskorrektur besteht darin, dass die Bildrekonstruktion aufwendiger und damit auch oft zeitintensiver ist. Durch die rasante Entwicklung der Computertechnologie, speziell von Grafikkarten für rechenintensive Operationen, wird dies aber immer weniger zu einem Hindernis.

Die Qualität des bewegungskorrigierten Bildes hängt von zwei wesentlichen Faktoren ab: Erstens muss jeder aufgenommene Datenpunkt der korrekten Atem- und Herzpha-

se zugeordnet werden. Ansonsten treten in den Bildern der einzelnen Bewegungsphasen Bewegungsartefakte auf, die sich dann durch die Korrektion nicht mehr beseitigen lassen. Der zweite wichtige Baustein ist die Information über die Bewegung der Organe. Nur wenn genau bekannt ist, wie sich jeder Bildpunkt im Laufe des Atem- und Herzzyklus verhält, können die einzelnen Bilder korrekt korrigiert werden. Wie bestimmt man nun aber die Bewegung der Organe?

Eine Möglichkeit ist die Bildregistrierung [6]. Dabei werden Bilder die z. B. das Herz in unterschiedlichen Herz- und Atemphasen zeigen mit einander verglichen. Die Bilder werden dann solange verändert, bis die Position der Organe übereinstimmt. Daraus ergibt sich für jedes Pixel ein Vektor als Funktion der einzelnen Herz- und Atemphasen. Diese sogenannten Bewegungsfelder beschreiben, wie sich die Position jedes Pixels während des Herzschlags und der Atmung verändert. Wie gut diese Bewegungsfelder nun die tatsächliche Bewegung der Organe beschreiben, hängt davon ab, wie gut der Registrierungsalgorithmus an das Problem angepasst wurde, aber auch von der Qualität der Bilder, die für die Registrierung verwendet wurden. Man kann bewegungsaufgelöste Bilder vor der diagnostischen Aufnahme aufnehmen, die Bildregistrierung machen und dann die diagnostischen Daten korrigieren. Dies erfordert aber eine zusätzliche Aufnahme, die zu einer Verlängerung der Messzeit führt und somit die Effizienz der Bewegungskorrektur verringert. Ein viel eleganter Ansatz ist, die Bewegungsfelder direkt aus den diagnostischen Daten zu bestimmen und damit keine zusätzliche Aufnahme zu benötigen. Damit schafft man es, dass sich die Daten praktisch selber korrigieren. Dazu muss die Datenaufnahme so gewählt werden, dass die Bildqualität der ein-

„Die Aufnahmezeit ist für jeden Patienten gleich und von den patientenspezifischen Faktoren wie Herzschlagrate oder Atemfrequenz unabhängig.“

Christoph Kolbitsch



Abbildung 5:
T1-Bilder eines Patienten mit Narben im linken Herzmuskel (Pfeile) nach Kontrastmittelgabe. Der linke Herzmuskel ist grün markiert.

zelnen Atem- und Herzphasen zwar nicht gut genug für die Diagnose ist, aber ausreichend für die Bestimmung der physiologischen Bewegung.

In dem oben dargestellten Ansatz der Bewegungskorrektur werden die Bilder mithilfe der Bewegungsfelder zu demselben Bewegungszustand transformiert und dann zu einem diagnostischen Bild kombiniert. Diese Transformation beinhaltet meistens eine Interpolation der Pixelintensitäten und führt somit zu einer Verringerung der tatsächlichen Bildauflösung. Kleine Details im Bild sind dann nicht mehr scharf, sondern verschwommen abgebildet. Um diesen Effekt zu vermeiden, wurde die bewegungskorrigierte Bildrekonstruktion entwickelt [7]. Hier werden nicht zuerst die Bilder der einzelnen Bewegungsphasen rekonstruiert und dann kombiniert, sondern es wird direkt ein bewegungskorrigiertes Bild rekonstruiert. Dazu werden iterative Verfahren verwendet, mit denen man das Bild sucht, das bei gegebener Bewegungsinformation zu den aufgenommenen Daten passt. Während der einzelnen Iterationen wird das geschätzte Bild sukzessive verbessert, bis man ein Bild ohne Bewegungsartefakte bekommt.

Abbildungen 3 und 4 zeigen zwei Beispiele von bewegungskorrigierter Bildrekonstruktion für quantitative MRT. Zeitaufgelöste 3D Blutflussmessungen liefern für jeden Bildpunkt die Blutflussgeschwindigkeit und -richtung für unterschiedliche Phasen des Herzzyklus *(Abb. 3)*. Damit lässt sich in Patienten nicht invasiv bestimmen, wie sich z. B. krankhafte Veränderungen der Aorta auf die Blutversorgung des Körpers auswirken. *Abbildung 4* zeigt das Ergebnis einer dynamischen, kontrastmittelverstärkten MRT-Aufnahme in einem Patienten mit Tumoren in der Leber. Die dynamischen MRT-Bilder beschreiben die Ausbreitung des Kontrastmittels im Körper. Daraus können dann quantitative Paramater wie z. B. Transferkonstante k_{trans} bestimmt werden, die Infor-

mationen über die Angiogenese liefern. Damit lassen sich einerseits Tumore charakterisieren aber auch Therapien mit Medikamenten, die die Tumor-Angiogenese hemmen, überwachen. Beide Aufnahmen wurden gemacht, während die Probanden bzw. Patienten normal atmeten. Die Bewegungsartefakte (unscharfe Darstellung der Anatomie) sind dabei deutlich in den qualitativen Grauwertebilder zu sehen. Werden aber nun die quantitativen Bilder vom Blutfluss oder der Transferkonstante aus den qualitativen Informationen berechnet, ist der Effekt der Bewegung nicht mehr klar ersichtlich, sondern es kommt zu einer Verringerung der Genauigkeit der quantitativen Parameter. Die Bewegung führt dazu, dass der Blutfluss unterschätzt wird *(weißer Pfeil in Abb. 3)* und das manche Tumore übersehen werden *(weißer Ring in Abb. 4)*. Zusätzlich können Bewegungsartefakte dazu führen, das gesundes Lebergewebe fälschlicherweise als Tumor klassifiziert wird *(weißer Pfeil in Abb. 4)* [8, 9].

Abbildung 5 zeigt ein Beispiel für die Korrektur der Herzschlagbewegung. Die T1-Relaxationszeit ist ein wichtiger Indikator für krankhafte Veränderungen des Herzmuskels. Durch einen Herzinfarkt kommt es zu einer Unterversorgung des Herzmusekels mit Sauerstoff. Dadurch können Herzmuskelzellen absterben und es bildet sich Narbengewebe. Mit T1-Aufnahmen lässt sich Narbengewebe im Herzmuskel identifizieren. Für die Therapie und Prognose des Patienten ist es nicht nur wichtig, ob und wo Narben im Herzmuskel auftreten, sondern auch ob die gesamte Dicke betroffen ist oder ob neben dem Narbengewebe auch noch gesundes Muskelgewebe vorhanden ist.

Die Bewegung des Herzens auf Grund des Herzschlags kann aber dazu führen, dass Narbengewebe zwar noch erkennbar ist aber sich nicht mehr klar von dem gesunden Herzmuskel

„Es kommt zu einer Verringerung der Genauigkeit der quantitativen Parameter.“
Christoph Kolbitsch

unterscheiden lässt. Erst durch die bewegungskorrigierte Bildrekonstruktion ist erkennbar, dass sich manche Narben über die gesamte Dicke des linken Herzmuskels erstrecken (schwarzer Pfeil) aber andere nur zum Teil (weißer Pfeil) [10].

Diese Beispiele verdeutlichen, dass Bewegungsartefakte bei quantitativen MRT-Aufnahmen nicht nur zu einer Verschlechterung der Bildqualität, sondern auch zu einer Verfälschung der Messwerte führen können. Um die Genauigkeit und Reproduzierbarkeit von quantitativen MRT-Messungen zu gewährleisten muss sichergestellt werden, dass der Einfluss von physiologischer Bewegung auf die MRT-Messung minimiert wird. Im Gegensatz zu dem traditionellen „Gating“, liefert die bewegungskorrigierte Bildrekonstruktion eine hohe Messgenauigkeit ohne dabei die Messzeit zu verlängern. Bisher ist die Bewegungskorrektur ein spannendes Forschungsfeld, wird aber noch nicht in der klinischen Routine eingesetzt. Doch durch die Entwicklung immer robusterer Verfahren und das große klinische Interesse an verlässlichen und schnellen 3D-MRT-Verfahren haben diese Methoden ein großes Potenzial, die medizinische Bildgebung zukünftig zu verbessern.

„Im Gegensatz zu dem traditionellen ‚Gating‘, liefert die bewegungskorrigierte Bildrekonstruktion eine hohe Messgenauigkeit ohne dabei die Messzeit zu verlängern.“

Christoph Kolbitsch

Literaturverzeichnis

[1] S1. Scott AD, Keegan J, Firmin DN. Motion in cardiovascular MR imaging. Radiology 2009; 250:331–351.

[2] Lehnert J, Wübbeler G, Kolbitsch C, Chiribiri A, Coquelin L, Ebrard G, Smith N, Schaeffter T, Elster C. Pixel-wise quantification of myocardial perfusion using spatial Tikhonov regularization. Phys. Med. Biol. 2018;63:215017.

[3] Kolbitsch C, Prieto C, Smink J, Schaeffter T. Highly Efficient Whole-heart Imaging using Radial Phase Encoding - Phase Ordering with Automatic Window Selection. Magn. Reson. Med. 2011;66:1008–1018.

[4] Andre JB, Bresnahan BW, Mossa-Basha M, Hoff MN, Smith CP, Anzai Y, Cohen WA. Toward Quantifying the Prevalence, Severity, and Cost Associated With Patient Motion During Clinical MR Examinations. J. Am. Coll. Radiol. 2015;12:689–695.

[5] Kolbitsch C, Ahlman MA, Davies-Venn C, Evers R, Hansen M, Peressutti D, Marsden P, Kellman P, Bluemke DA, Schaeffter T. Cardiac and Respiratory Motion Correction for Simultaneous Cardiac PET/MR. J. Nucl. Med. 2017;58:846–852.

[6] Rueckert D, Sonoda LI, Hayes C, Hill DLG, Leach MO, Hawkes DJ. Nonrigid registration using free-form deformations: application to breast MR images. IEEE Trans. Med. Imaging 1999;18:712–721.

[7] Batchelor PG, Atkinson D, Irarrazaval P, Hill DLG, Hajnal J, Larkman D. Matrix description of general motion correction applied to multishot images. Magn. Reson. Med. 2005;54:1273–1280.

[8] Kolbitsch C, Bastkowski R, Schaeffter T, Vasquez CP, Weiss K, Maintz D, Giese D. Respiratory motion corrected 4D flow using golden radial phase encoding. Magn. Reson. Med. 2019. doi: 10.1002/mrm.27918.

[9] Ippoliti M, Lukas M, Winfried B, Schaeffter T, Makowski MR, Kolbitsch C. 3D nonrigid motion correction for quantitative assessment of hepatic lesions in DCE-MRI. Magn. Reson. Med. 2019;82:1753-1766

[10] Becker KM, Blaszczyk E, Funk S, Nuesslein A, Schulz-Menger J, Schaeffter T, Kolbitsch C. Fast myocardial T1 mapping using cardiac motion correction. Magn. Reson. Med. 2019. doi: 10.1002/mrm.27935.